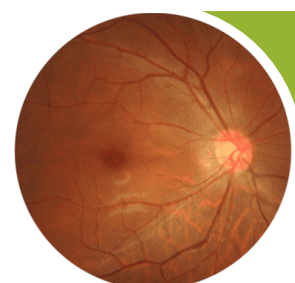
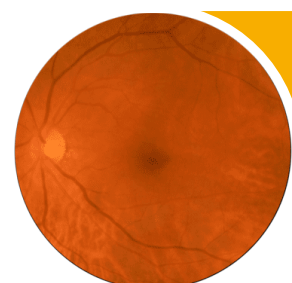


## Диабетическая ретинопатия



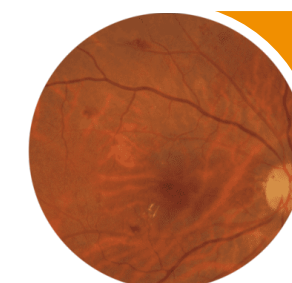
### Нет явной ДР

Нет офтальмоскопических признаков.



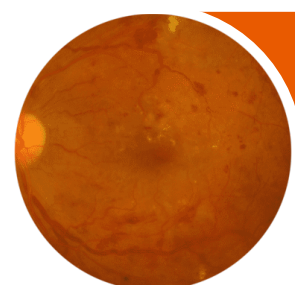
### Легкая НПДР

Только микроаневризмы.



### Умеренная НПДР

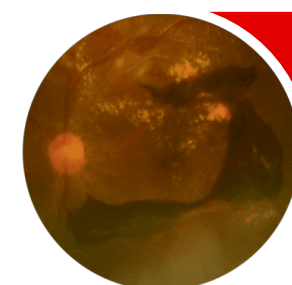
Микроаневризмы и другие признаки (точечные и пламяобразные интравитреальные геморрагии, твердые экссудаты, ватообразные очаги), менее выраженные, чем при тяжелой НПДР.



### Тяжелая НПДР

Признаки умеренной НПДР в сочетании с любым из перечисленных признаков:

- интравитреальные геморрагии (20 и более в каждом квадранте);
  - венозные аномалии (в двух квадрантах);
  - ИРМА (в одном квадранте);
- при отсутствии признаков ПДР.

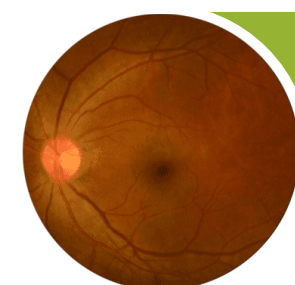


### ПДР

Признаки тяжелой НПДР в сочетании с любым из перечисленных признаков:

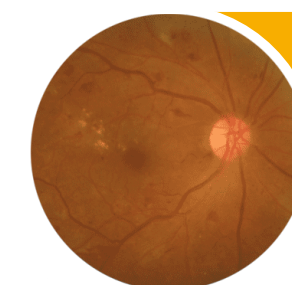
- неоваскуляризация,
- витреальное / преретинальное кровоизлияние.

## Диабетический макулярный отек



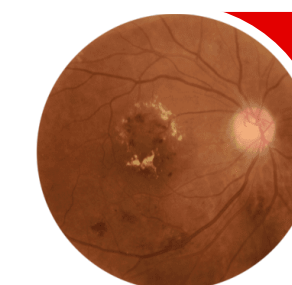
### ДМО отсутствует

Нет утолщения сетчатки и твердых экссудатов в макуле.



### ДМО, не вовлекающий центр

Утолщение сетчатки в макуле, не затрагивающее центральную зону диаметром 1мм.



### ДМО, вовлекающий центр

Утолщение сетчатки в макуле, затрагивающее центральную зону диаметром 1мм.